Reporte de caso

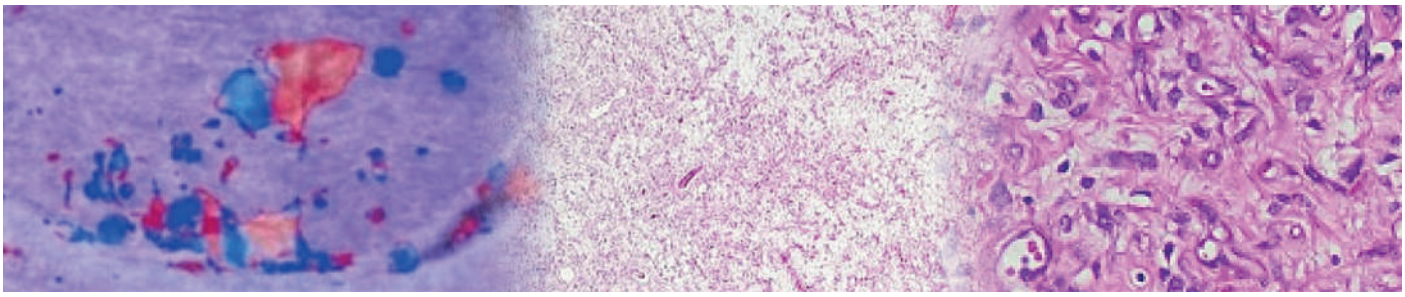

Características clínico patológicas del angiomiofibroblastoma vulvar, un tumor inusual del tracto genital femenino

Clinicopathologic features of vulvar angiomyofibroblastoma, an unusual tumor of the female genital tract

Dr. Marco Ayora[1]; Dr. Romel Ortega Herrera[2]; Dr. Pablo Ortega Espinosa[3]

1. Departamento de Ginecología, Hospital Clínica San Agustín, Loja-Ecuador
2. Laboratorio de Patología Ortega, Hospital Clínica San Agustín, Loja-Ecuador
3. Laboratorio de Patología Ortega, Hospital Clínica San Agustín, Loja-Ecuador

Fecha recepción: 17-02-2021
Fecha aceptación: 05-03-2021
Fecha publicación: 20-04-2021

RESUMEN

El angiomiofibroblastoma es un tumor poco común de la región pélvica y vulvar; a menudo se diagnostica en mujeres de mediana edad. Aunque es benigno por su localización y morfología, tiene algunos imitadores benignos y malignos, por lo que su diagnóstico histopatológico es complejo. A continuación, un caso de este tipo, que se presentó en una mujer de 40 años, con una masa vulvar que fue resecada quirúrgicamente en forma exitosa y cuyo diagnóstico final se basó en sus características histopatológicas e inmunohistoquímicas.

PALABRAS CLAVE:

Angimiofibroblastoma, tumor vulvar, inmunohistoquímica.

ABSTRACT

Angiomyofibroblastoma is a rare tumor of the pelvic and vulvar region. It is often diagnosed in middle-aged women. Although it is benign due to its location and morphology, it has some benign and malignant imitators, so its histopathological diagnosis is complex. Here, we present a case of this type, which occurred in a 40-year-old woman with a vulvar mass that was successfully resected surgically and whose final diagnosis was based on its histopathological and immunohistochemical features.

KEYWORDS:

Angiomyofibroblastoma, vulvar tumor, immunohistochemistry

INTRODUCCIÓN

El angiomiofibroblastoma (AMFB) es un tumor mesenquimatoso poco frecuente e indolente que se presenta con mayor frecuencia en el tracto genital femenino, en mujeres premenopáusicas, con mayor frecuencia en la vulva y la vagina. Fue descrito por primera vez por Fletcher en 1992. (1)

Estos tumores generalmente son menores de 5 cm, sin embargo, pueden alcanzar tamaños grandes de hasta 25 cm. Desde el punto de vista clínico, sus principales diagnósticos diferenciales incluyen quiste de la glándula de Bartholin, quiste de inclusión epidérmica, quiste del conducto de Gartner, fibroma, lipoma, hemangioma, leiomioma, entre otros tumores estromales.(2) A nivel microscópico, el AMFB tiene un espectro morfológico amplio, por lo tanto, existen algunas entidades tumorales que pueden simularlo y deben tenerse en cuenta el momento de realizar su diagnóstico.

A continuación, ilustramos un caso de AMFB de vulva destacando sus características de imagen, manejo quirúrgico, además de las características histopatológicas e inmunohistoquímicos que nos llevaron a diagnosticar este raro tumor de partes blandas.

E-mail: portega@ortegalab.com
ORCID iD: 0000-0001-6855-8252

PRESENTACIÓN DE CASO

Mujer de 40 años acude a consulta ginecológica con tumor localizado en el labio mayor izquierdo, de cuatro años de evolución, de crecimiento lento e indoloro. Por su localización anatómica, la paciente fue puncionada en dos ocasiones con diagnóstico de "quiste de glándula de Bartholino", para lo cual se intentó drenar su contenido mediante dos punciones sin resultados satisfactorios. Al examen físico se identificó masa subcutánea bien circunscrita, de consistencia elástica, medía 7 x 4 cm y sobresalía del labio mayor izquierdo. Al eco la masa tumoral se mostró en su mayoría homogéneas, con pequeñas áreas quísticas hipoecoicas (3,0 MHz) y que con doopler color se observó moderada vascularización. (imagen 1) La masa tumoral fue extirpada quirúrgicamente en su totalidad. (imagen 2).

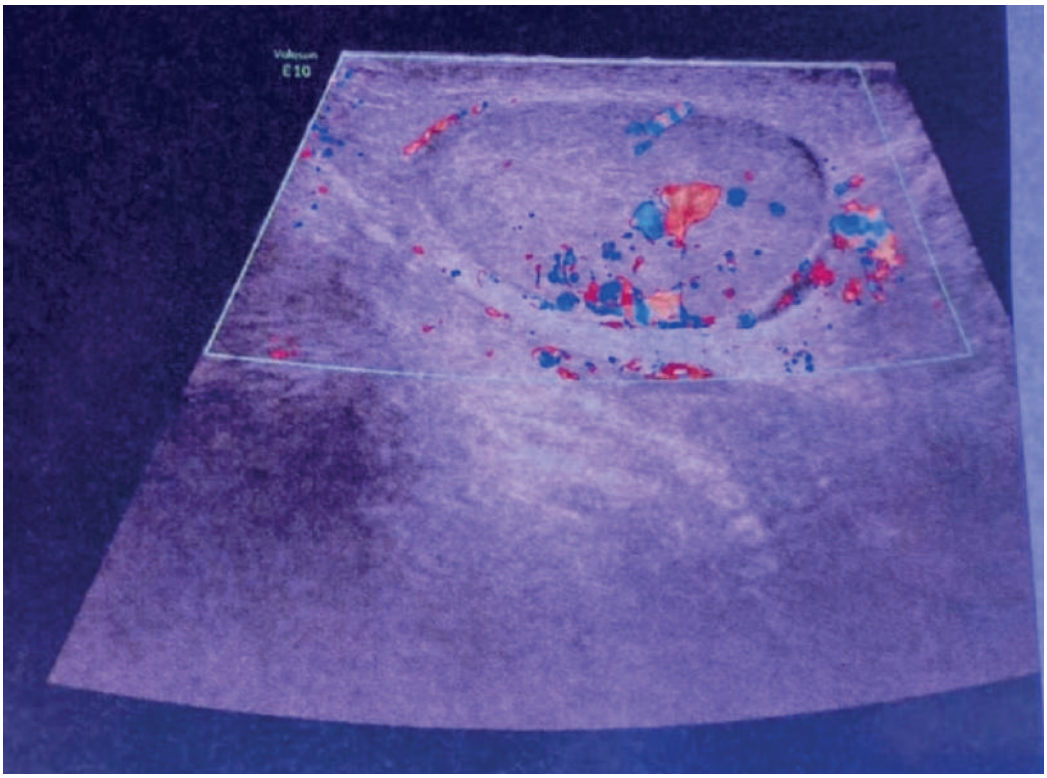

Imagen 1.- Masa de ecogenicidad mixta con pequeñas áreas quísticas hipoecoicas (3,0 MHz), que con doopler color muestra moderada vascularización.

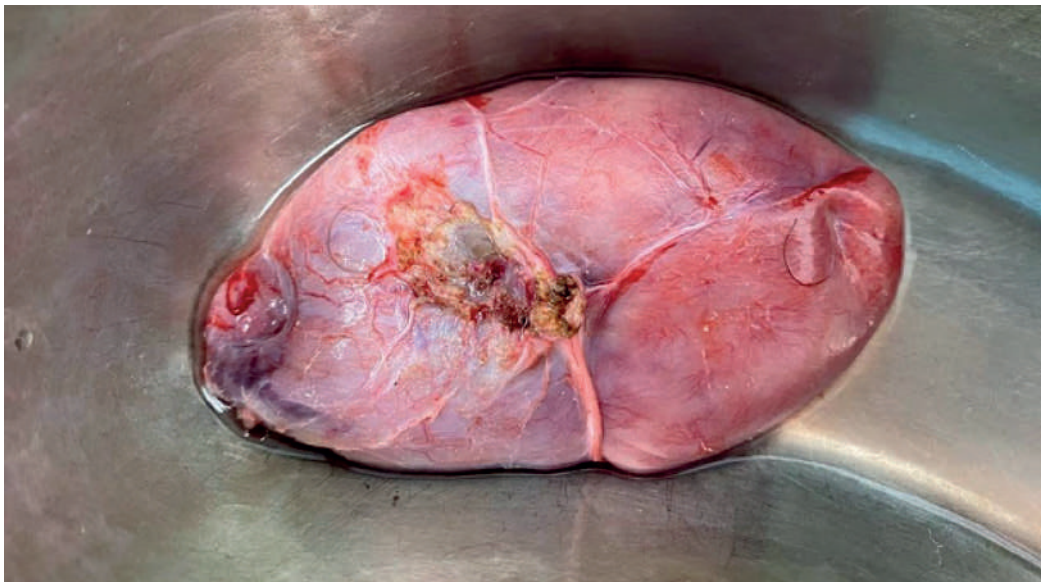

Imagen 2.- Pieza de resección quirúrgica, aspecto macroscópico del tumor.

En laboratorio se recibió una pieza de resección quirúrgica que midió 6.9 cm por un espesor que oscila entre 4.2 y 3.7 cm, de bordes bien definidos, superficie externa de color rosado blanquecino, vascularizada, al corte la consistencia fue blanda la superficie interna brillante, heterogénea de color rosado con un área de color café amarillento con áreas hemorrágicas (imagen 3).

Imagen 3.- Estudio macroscópico, muestra el tumor en sus cortes seriados muestra superficie interna lisa brillante, de color café amarillento con áreas hemorrágicas.

A la microscopía se observó neoplasia mesenquimal rodeada por una pseudocápsula fibrosa delgada, que exhibió áreas hipercelulares e hipocelulares alternantes, con presencia de vasos ectásicos de paredes delgadas prominentes en el estroma edematoso que mostró espacios quísticos alternantes (imagen 4). Las células tumorales se mostraron redondas o fusiformes con citoplasma eosinófílico amplio y, a menudo, bi o multinucleación, otras presentaron morfología plasmocitoide o epitelioide, o rara vez muestra cambios degenerativos.

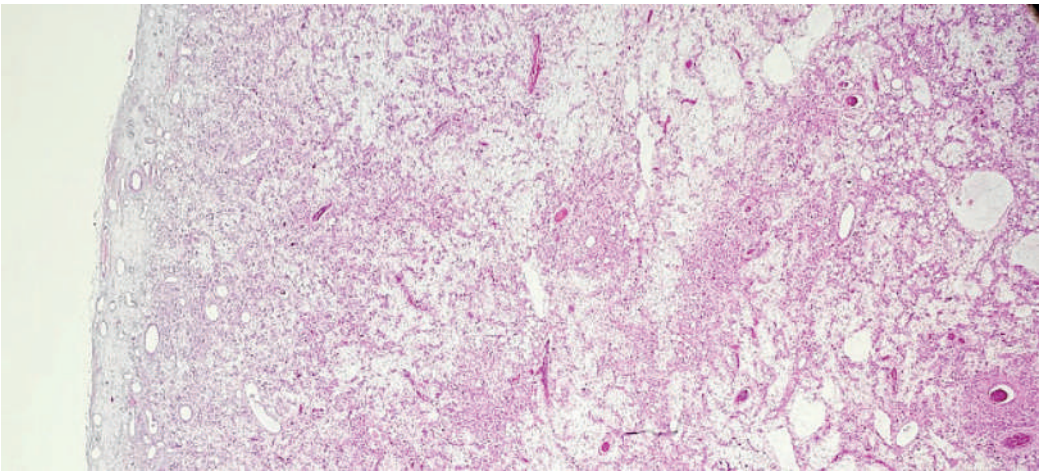

Imagen 4.- Imagen histológica panorámica del tumor, en donde se observa áreas hipocelulares limitadas por una fina cápsula de tejido conectivo laxo. Además, se puede observar numerosos vasos sanguíneos, algunos dilatados.

Las células tumorales se distribuyen alrededor de los vasos, además, se pudo observar células adiposas interpuestas en el estroma (imagen 5). Las figuras mitóticas, la extravasación de glóbulos rojos o atipia significativa fueron hallazgos raros o inexistentes. Mediante inmunohistoquímica, se demostró positividad de las células tumorales para la actina de músculo liso y receptores de estrógeno (imagen 6 y 7) y fueron negativas para CD34 (imagen 8). Basados en los hallazgos clínicos, histológicos y de inmunohistoquímica, el diagnóstico final fue de AMFB. En cuanto a la evolución clínica, la paciente no ha presentado recurrencia tumoral luego de 6 meses del procedimiento quirúrgico.

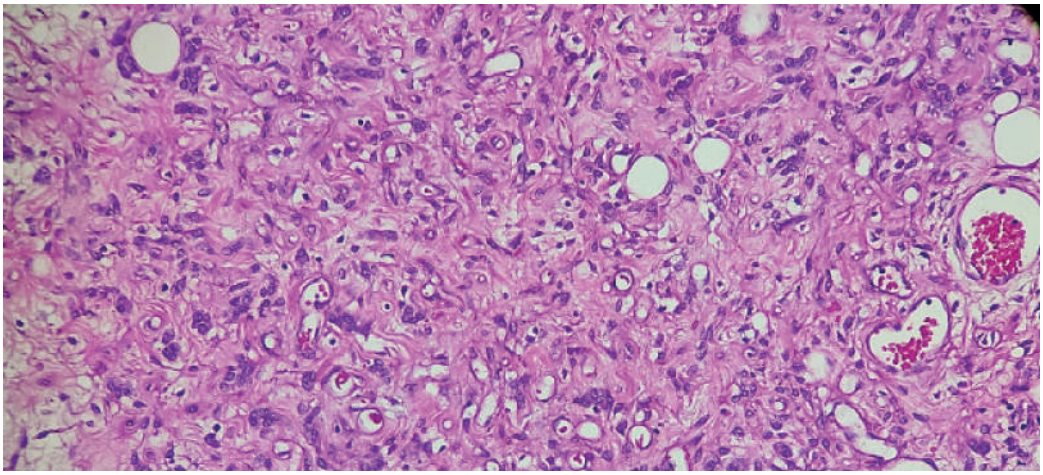

Imagen 5.- Células fusiformes o epitelioides distribuidas alrededor de vasos sanguíneos. Focalmente se identifica atípica nuclear, y presencia de las células estromales fusiformes y epitelioides.

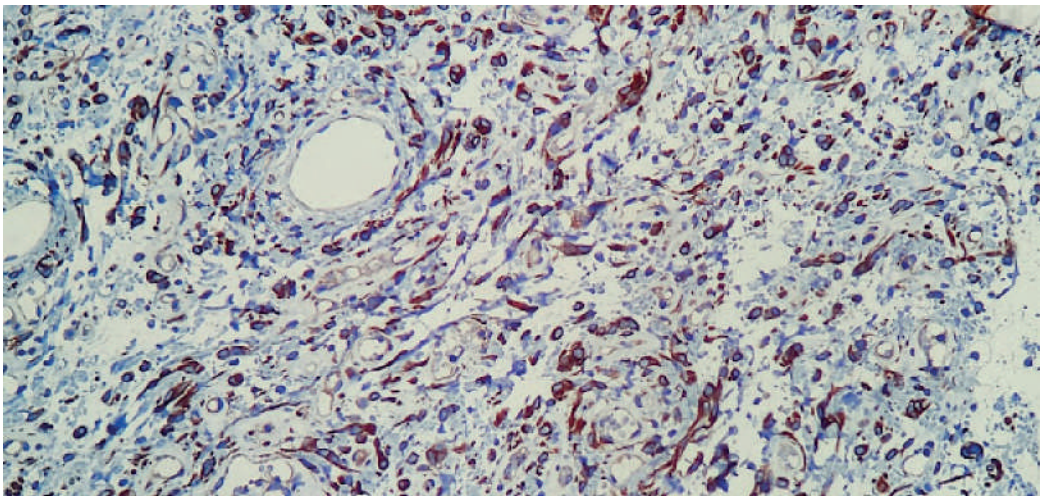

Imagen 6.- Tinción de inmunohistoquímica, actina de músculo liso positivo en células estromales fusiformes y epitelioides.

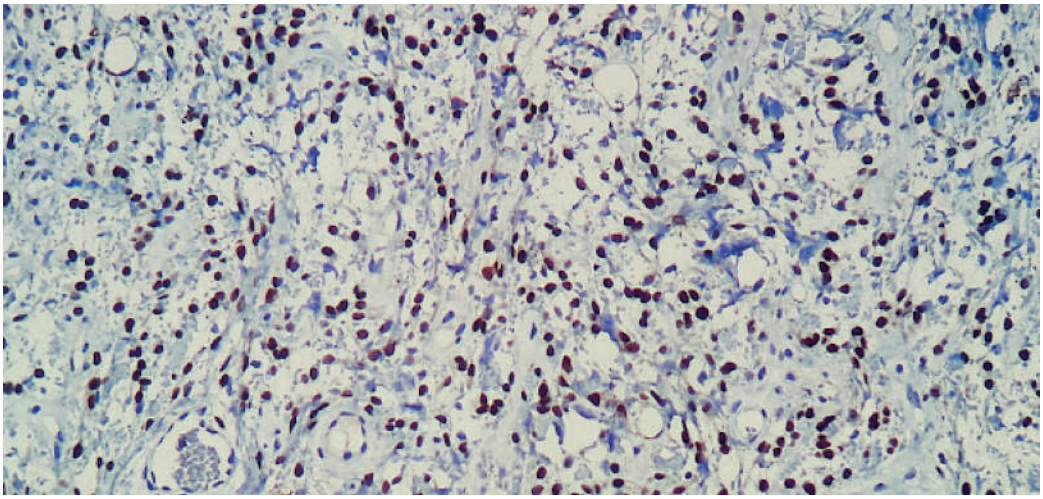

Imagen 7.- Tinción de inmunohistoquímica, receptores de estrógeno muestran positividad nuclear en células estromales fusiformes y epitelioides.

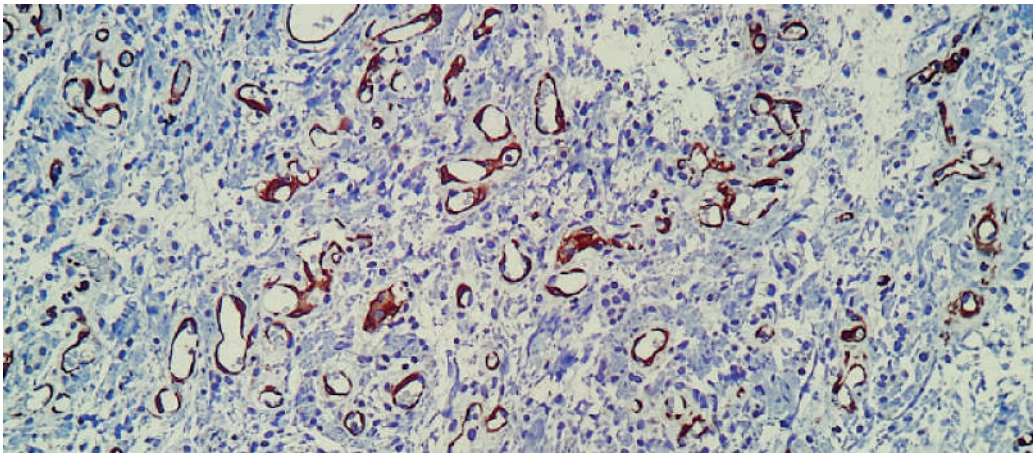

Imagen 8.- Tinción de inmunohistoquímica, CD34 es positivo en endotelios vasculares, y negativo en células tumorales fusiformes y epitelioides.

DISCUSIÓN

El AMFB es un tumor mesenquimatoso benigno muy raro, con poco más de 100 casos descritos previamente en la literatura (1–7). Se ha informado un rango de edad de 17 a 86 años con una edad media de presentación de 45 años. Es un tumor bien circunscrito, que afecta usualmente el aparato genital femenino y, con menor frecuencia, se ha reportado en otras localizaciones, tales como periné, área inguinal, trompa de Falopio, mientras que en hombres se ha reportado en escroto, cordón espermático y la región para-rectal (8). Es una lesión tumoral de crecimiento lento, usualmente indolora, que luego de la escisión del tumor, raramente se han reportado recurrencias y, hasta la actualidad, no se han reportado metástasis. El tumor puede estar presente durante semanas o años antes del diagnóstico. Existen casos raros de tumores multifocales. Clínicamente se asemeja a un quiste de Bartholino, absceso (45%) o lipoma (15%). (2)

Dentro de los estudios de imagen, la ecografía es una herramienta muy útil para el diagnóstico, observándose una tumoración bien demarcada con ecogenicidad no homogénea y múltiples áreas hipoecoicas dentro de un estroma ecogénico (9). Wang y colaboradores evaluaron 72 tumores perineales, dos de los cuales representaban AMFB y se caracterizaron como masas quísticas sólidas sobre la base de la ecografía (10). En nuestra paciente, el tumor mostró ecogenicidad media homogénea con características quísticas y sólidas (imagen 1).

Se ha propuesto que el AMFB puede originarse de una célula precursora estromal, que responde al estímulo hormonal del estroma, siendo capaz de tener una diferenciación mesenquimal multidireccional, que incluye diferenciación fibroblástica, miofibroblástica o lipomatosa, lo que explicaría su amplio espectro morfológico. (11,12)

Desde el punto de vista microscópico, el AMFB se caracteriza por ser un tumor bien circunscrito, no infiltrativo rodeado de pseudocápsula fibrosa, y que, con poco aumento, muestra zonas hipo e hipercelulares alternantes, que son muy características. En el AMFB las áreas de mayor celularidad contienen gran número de células miofibroblásticas, las cuales pueden ser de tipo fusiforme, epitelioide o de aspecto plasmocitoide. Típicamente estas células tumorales presentan núcleos de cromatina blanda con nucléolos discretos; ocasionalmente pueden estar presentes células levemente atípicas, pero representan una minoría. Son comunes las células multinucleadas de núcleos blandos(1). Las figuras de mitosis son raras o ausentes, sin presencia de mitosis atípicas. El estroma tumoral carece de mucina, y los focos hipocelulares muestran estroma edematoso, quístico, con bandas finas o gruesas dispersas de colágeno estromal. En focos hipocelulares, las células tumorales aparecen distribuidas al azar en forma difusa. En los focos hipercelulares, las células tumorales se congregan alrededor de vasos pequeños de paredes delgadas y se distribuyen en forma irregular. Los mastocitos suelen estar presentes en un gran número. Al ser un tumor benigno, carece de invasión angiolinfática (2).

El principal diagnóstico diferencial del AMFB es el angiomixoma agresivo (AA), que es un tumor mesenquimal mixedematoso infiltrante profundo, con potencial de recidiva local y que, desde el punto de visto histológico, comparte ciertas características celulares con el AMFB. Sin embargo, el angiomixoma agresivo es una neoplasia que carece de cápsula y que es hipocelular con abundante matriz mixoide Alcian blue positiva en donde se encuentran inmersas células fusiformes o estrelladas pequeñas, de núcleos normocromáticos y nucléolos discretos, con procesos citoplasmáticos finos. Las mitosis son escasas o ausentes. Además, el estroma contiene numerosos vasos sanguíneos, algunos capilares finos de mediano calibre, otros prominentes de mayor tamaño (13–15).

El AMFB puede mostrar diferenciación adipocítica que está presente en un 25 a un 50% de las veces (1,2,5). Este componente adiposo del tumor puede simular el lipoma de células fusiformes, sin embargo, este tumor carece de componente celular epitelioide. Adicionalmente, la ausencia de CD34 mediante inmunohistoquímica en las células tumorales está en contra del diagnóstico de lipoma de células fusiformes. En el caso actual, el tumor mostró células adiposas maduras dispersas sin llegar a ser el componente predominante y mediante inmunohistoquímica, el CD34 fue negativo en las células tumorales estromales.

Existen casos raros con diferenciación adipocítica predominante denominada "angiomiofibroblastoma lipomatoso" (3), siendo su diagnóstico diferencial el liposarcoma bien diferenciado lipoma-like, el cual contiene adipocitos de núcleos hipercromáticos atípicos, células estromales atípicas en los septos estromales fibrosos que separan el componente adiposo. Además, la presencia de lipoblastos está en contra del diagnóstico de AMFB lipomatoso.

Existen entidades tumorales benignas que pueden simular al AMFB desde el punto de visto microscópico, tales como el miofibroblastoma de tipo mamario, el angiofibroma celular, y el recientemente descrito tumor "tumor lipomatoso de células fusiformes atípico" (11,12,16,17). El miofibroblastoma de tipo mamario es una neoplasia benigna de bordes bien definidos, aunque carece de cápsula presenta una interfase entre tumor y dermis bien definida. El tumor contiene fascículos orientados en forma desordenada, constituidos por células fusiformes gruesas de núcleos regulares, de cromatina blanda. También se ha descrito algunas variantes histológicas de este tumor, dentro de las cuales se incluye la variante epitelioide de miofibroblastoma (6). El estroma tumoral está compuesto por bandas de colágeno hialinizado y contiene variable cantidad de células adiposas dispersas. Desde el punto de vista inmunohistoquímico, el miofibroblastoma de tipo mamario expresa positividad para los receptores de estrógeno y progestágeno en un 95%, para desmina en un 90% y para CD34 en un 68% (17).

El angiofibroma celular es un tumor benigno bien circunscrito, compuesto por numerosas células fusiformes regulares, de núcleos ovalados o fusados, y de citoplasma escaso eosinófilo claro de bordes poco definidos. Algunas células tumorales estromales pueden ser epitelioides. El estroma tumoral muestra vasos sanguíneos de pequeño y mediano tamaño, que típicamente muestran hialinización mural prominente, la cual es una característica histológica importante. Desde el punto de vista inmunohistoquímico, las células estromales son negativas para receptores hormonales (11,12,18).

Además de las similitudes histológicas que existen entre estos tumores benignos, se ha enfatizado en que el miofibroblastoma tipo mamario comparte con el angiofibroma celular, el lipoma de células fusiformes y el tumor lipomatoso fusiforme atípico, la deleción de la región 13q14 con la consecuente pérdida monoalélica del gen FOX1, produciéndose una pérdida de expresión de la proteína retinoblastoma, apoyando la teoría de que estos tumores son parte de un espectro continuo de una misma entidad con presentaciones morfológicas diferentes, probablemente originadas de un precursor de célula mesenquimal que reside en un estroma estimulado hormonalmente en el tracto genital femenino. (5,19,20)

Debido a que, en algunas ocasiones, las características histológicas y de IHQ que no permiten separa estas entidades por lo que autores como Magro y Michal Michal han propuesto el término global "tumores estromales benignos del tracto genial femenino inferior" para referirse a estos tumores. (11,12)

En nuestro caso, el tumor mostró áreas hipo e hipercelulares, con estroma vascularizado edematoso carente de mucina, rodeado de una cápsula fibrosa. En las áreas hipercelulares se identificaron células fusiformes, plasmocitoides y epitelioides que se distribuían predominantemente alrededor de los vasos sanguíneos, lo cual es una característica que no se observa en tumores estromales como el miofibroblastoma de tipo mamario o el angiofibroma celular. Se identificaron ocasionales células atípicas, pero no se identificaron mitosis atípicas, invasión angiolinfática o necrosis tumoral. Mediante inmunohistoquímica se pudo observar que las células estromales fueron positivas para los receptores hormonales de estrógeno, la actina de músculo liso y fueron negativas para el CD34, confirmándose el diagnóstico de AMFB.

En cuanto al tratamiento, está ampliamente aceptado que el AMFB se puede tratar con una escisión local amplia con márgenes libres. Solo se ha informado de un caso de recurrencia local benigna. Se trataba de una masa pediculada de 5 × 3 cm que surgía de la cúpula vaginal y que se resecó con márgenes libres. En el seguimiento 14 meses después, se encontraron 3 crecimientos nodulares pequeños cerca del sitio de escisión en las paredes vaginales anterior y posterior que, cuando se extirparon, mostraron las mismas características que el tumor anterior sin transformación maligna (7).

También se ha informado de un caso de AMFB previamente diagnosticado que experimentó un cambio sarcomatoso (4). Se resecó una masa vulvar de 13 cm que mostró muchas características aceptadas de un AMFB, sin embargo, mostró un cambio sarcomatoso focal en el margen resecado. A los 2 años, la masa había reaparecido en el mismo sitio y la resección demostró una masa de 14 cm compuesta únicamente por el componente sarcomatoso de alto grado, con invasión vascular que no estaba presente previamente.

Otro caso notificado de recidiva localmente invasiva de AMFB a los 2 años de la resección se debió a una AA mal diagnosticado en la muestra inicial (15).

CONCLUSIONES

- El AMFB es un tumor raro de tipo estromal que afecta el área genital, principalmente la región vulvar.
- La presencia de células estromales epitelioides y plasmocitoides de distribución perivascular, así como la presencia de áreas alternantes de hipo e hipercelularidad ayudan al diagnóstico.
- La inmunohistoquímica es de limitada ayuda para el diagnóstico en estos casos.
- El principal diagnóstico diferencial es el angiomixoma agresivo. ■

REFERENCIAS

1. Fletcher CDM, Tsang WYW, Fisher C, Lee KC, Chan JKC. Angiomyofibroblastoma of the vulva: A benign neoplasm distinct from aggressive angiomyxoma. Am J Surg Pathol [Internet]. 1992 [cited 2021 Feb 17];16(4):373–82. Available from: https://pubmed.ncbi.nlm.nih.gov/1314521/

2. Laskin WB, Fetsch JF, Tavassoli FA. Angiomyofibroblastoma of the female genital tract: Analysis of 17 cases including a lipomatous variant. Hum Pathol [Internet]. 1997 [cited 2021 Feb 17];28(9):1046–55. Available from: https://pubmed.ncbi.nlm.nih.gov/9308729/

3. Cao D, Srodon M, Montgomery EA, Kurman RJ. Lipomatous variant of angiomyofibroblastoma: Report of two cases and review of the literature [Internet]. Vol. 24, International Journal of Gynecological Pathology. Int J Gynecol Pathol; 2005 [cited 2021 Feb 17]. p. 196–200. Available from: https://pubmed.ncbi.nlm.nih.gov/15782077/

4. Nielsen GP, Young RH, Dickersin GR, Rosenberg AE. Angiomyofibroblastoma of the vulva with sarcomatoms transformation ('angiomyofibrosarcoma'). Am J Surg Pathol [Internet]. 1997 [cited 2021 Feb 17];21(9):1104–8. Available from: https://pubmed.ncbi.nlm.nih.gov/9298888/

5. Magro G, Righi A, Caltabiano R, Casorzo L, Michal M. Vulvovaginal angiomyofibroblastomas: Morphologic, immunohistochemical, and fluorescence in situ hybridization analysis for deletion of 13q14 region. Hum Pathol [Internet]. 2014 [cited 2021 Feb 17];45(8):1647–55. Available from: https://pubmed.ncbi.nlm.nih.gov/24880711/

6. Magro G. Epithelioid-cell myofibroblastoma of the breast expanding the morphologic spectrum. Am J Surg Pathol [Internet]. 2009 Jul [cited 2021 Feb 17];33(7):1085–92. Available from: https://pubmed.ncbi.nlm.nih.gov/19390423/

7. Saleh MM, Yassin AH, Zaklama MS. Recurrent angiomyofibroblastoma of the vagina: A case report. Eur J Gynaecol Oncol [Internet]. 2007 [cited 2021 Feb 17];28(4):324. Available from: https://pubmed.ncbi.nlm.nih.gov/17713105/

8. Msakni I, Ghachem D, Bani MA, Gargouri F, Mansouri N, Khiari R, et al. Paratesticular Angiomyofibroblastoma-Like Tumor: Unusual Case of a Solidocystic Form. Case Rep Med [Internet]. 2017 [cited 2021 Feb 17];2017. Available from: https://pubmed.ncbi.nlm.nih.gov/28348598/

9. Wolf B, Horn LC, Handzel R, Einenkel J. Ultrasound plays a key role in imaging and management of genital angiomyofibroblastoma: A case report. J Med Case Rep [Internet]. 2015 Oct 28 [cited 2021 Feb 17];9(1). Available from: https://pubmed.ncbi.nlm.nih.gov/26511094/

10. Wang X, Yang H, Zhang H, Shi T, Ren W. Transvaginal sonographic features of perineal masses in the female lower urogenital tract: A retrospective study of 71 patients. Ultrasound Obstet Gynecol [Internet]. 2014 [cited 2021 Feb 17];43(6):702–10. Available from: https://pubmed.ncbi.nlm.nih.gov/24254259/

11. Magro G, Michal M, Bisceglia M. Benign spindle cell tumors of the mammary stroma: Diagnostic criteria, classification, and histogenesis [Internet]. Vol. 197, Pathology Research and Practice. Elsevier GmbH; 2001 [cited 2021 Feb 17]. p. 453–66. Available from: https://pubmed.ncbi.nlm.nih.gov/11482575/

12. Magro G. Stromal tumors of the lower female genital tract: Histogenetic, morphological and immunohistochemical similarities with the "Benign Spindle Cell Tumors of the Mammary Stroma" [Internet]. Vol. 203, Pathology Research and Practice. Elsevier GmbH; 2007 [cited 2021 Feb 17]. p. 827-9. Available from: https://pubmed.ncbi.nlm.nih.gov/17913383/

13. Granter SR, Nucci MR, Fletcher CDM. Aggressive angiomyxoma: Reappraisal of its relationship to angiomyofibroblastoma in a series of 16 cases. Histopathology [Internet]. 1997 [cited 2021 Feb 17];30(1):3-10. Available from: https://pubmed.ncbi.nlm.nih.gov/9023551/

14. Sutton BJ, Laudadio J. Aggressive angiomyxoma [Internet]. Vol. 136, Archives of Pathology and Laboratory Medicine. Arch Pathol Lab Med; 2012 [cited 2021 Feb 17]. p. 217-21. Available from: https://pubmed.ncbi.nlm.nih.gov/22288973/

15. Wang YF, Qian HL, Jin HM. Local recurrent vaginal aggressive angiomyxoma misdiagnosed as cellular angiomyofibroblastoma: A case report. Exp Ther Med [Internet]. 2016 May 1 [cited 2021 Feb 17];11(5):1893-5. Available from: https://pubmed.ncbi.nlm.nih.gov/27168823/

16. Mariño-Enriquez A, Nascimento AF, Ligon AH, Liang C, Fletcher CDM. Atypical spindle cell lipomatous tumor: Clinicopathologic characterization of 232 cases demonstrating a morphologic spectrum. In: American Journal of Surgical Pathology [Internet]. Lippincott Williams and Wilkins; 2017 [cited 2021 Feb 17]. p. 234-44. Available from: https://pubmed.ncbi.nlm.nih.gov/27879515/

17. Magro G. Mammary myofibroblastoma: A tumor with a wide morphologic spectrum [Internet]. Vol. 132, Archives of Pathology and Laboratory Medicine. Arch Pathol Lab Med; 2008 [cited 2021 Feb 17]. p. 1813-20. Available from: https://pubmed.ncbi.nlm.nih.gov/18976021/

18. Iwasa Y, Fletcher CDM. Cellular angiofibroma: Clinicopathologic and immunohistochemical analysis of 51 cases. Am J Surg Pathol [Internet]. 2004 Nov [cited 2021 Feb 17];28(11):1426-35. Available from: https://pubmed.ncbi.nlm.nih.gov/15489646/

19. Creytens D, Mentzel T, Ferdinande L, Lecoutere E, Van Gorp J, Atanesyan L, et al. Atypical Pleomorphic Lipomatous Tumor: A Clinicopathologic, Immunohistochemical and Molecular Study of 21 Cases, Emphasizing its Relationship to Atypical Spindle Cell Lipomatous Tumor and Suggesting a Morphologic Spectrum (Atypical Spindle Cell/Pleomorphic Lipomatous Tumor). Am J Surg Pathol [Internet]. 2017 [cited 2021 Feb 17];41(11):1443-55. Available from: https://pubmed.ncbi.nlm.nih.gov/28877053/

20. Chen BJ, Mariño-Enríquez A, Fletcher CDM, Hornick JL. Loss of retinoblastoma protein expression in spindle cell/pleomorphic lipomas and cytogenetically related tumors: An immunohistochemical study with diagnostic implications. Am J Surg Pathol [Internet]. 2012 Aug [cited 2021 Feb 17];36(8):1119-28. Available from: https://pubmed.ncbi.nlm.nih.gov/22790852/

Como citar el presente artículo:

Ayora M, Ortega R, Ortega P. Características clínico patológicas del angiomiofibroblastoma vulvar, un tumor inusual del tracto genital femenino. Reporte de caso. Indexia. Abril 2021.