Reporte de caso

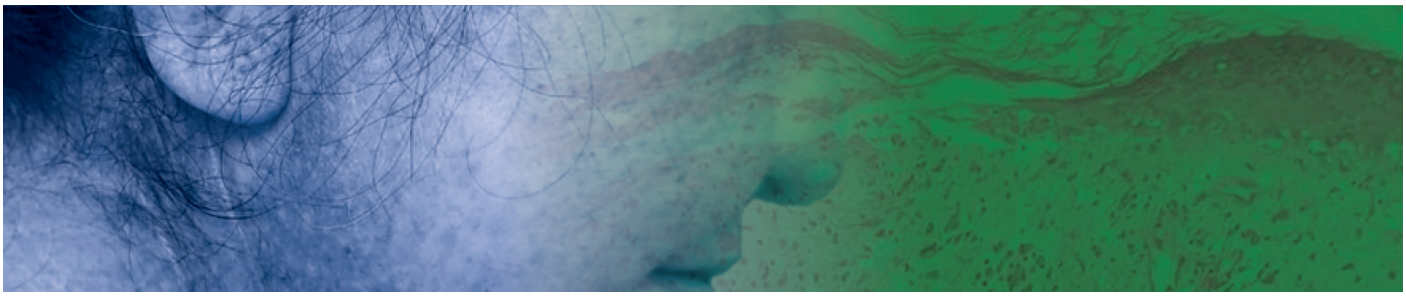

Dermatomiositis atípica en mujer adulta mayor de zona rural en Loja

Atypical dermatomyositis in an elderly woman from a rural area in Loja

Geovany Castillo R.[1]; Claudia Sarmiento S.[2]; Rodrigo J. Guarnizo A.[3]; Javier Vivanco C.[4]

[1] Médico General en Funciones Hospitalarias, Área Clínica del Hospital Manuel Ygnacio Monteros - IESS, Loja, Ecuador
[2, 3] Médico General , Hospital Manuel Ygnacio Monteros - IESS, Loja, Ecuador
[4] Medicina Interna, Hospital Manuel Ygnacio Monteros - IESS, Loja, Ecuador

Fecha recepción: 07-08-2023
Fecha aceptación: 28-12-2023
Fecha publicación: 26-12-2023

RESUMEN

La dermatomiositis es una enfermedad cutánea y muscular poco frecuente, de etiología desconocida [(1)]; ocurre tanto en formas juveniles como adultas, con una edad media de diagnóstico de 40 años, es casi dos veces más frecuente en mujeres, y tiene una tasa de prevalencia de uno por 100.000 en la población general [(2)]. Se describen diversas formas clínicas, y es importante conocerlas dado al pronóstico y complicaciones sistémicas presentes [(3)].

Se presenta caso de mujer de 64 años, sin antecedentes, que muestra eritema y prurito en zonas de piel fotoexpuestas y debilidad de extremidades superiores que progresa a miembros inferiores. En biopsia muscular, se describe miositis y, en biopsia ganglionar (retroperitoneal), se comprueba patrón reactivo. El paciente, a los dos meses de instaurado tratamiento a base de corticoides e inmunomoduladores, recupera fuerza muscular y evidencia mejoría de lesiones dérmicas. Se realizaron estudios diagnósticos para descartar neoplasias como causa secundaria, con resultados negativos, estableciéndose diagnóstico de dermatomiositis de origen idiopático.

PALABRAS CLAVE:
Dermatomiositis, miopatía inflamatoria idiopática, autoinmune, manifestaciones cutáneas, debilidad muscular.

ABSTRACT

Dermatomyositis is a rare cutaneous and muscular disease of unknown etiology [(1)]; it occurs in both juvenile and adult forms, with a mean age at diagnosis of 40 years, is almost twice as frequent in women, and has a prevalence rate of one per 1,000,000. Several clinical forms are described, and it is important to know them due to the prognosis and systemic complications present [(3)].

We present the case of a 64-year-old woman, with no previous history, with erythema and pruritus in photoexposed skin areas and weakness of the upper extremities that progressed to the

KEYWORDS:
Dermatomyositis, inflammatory myopathy idiopathic, autoimmune, cutaneous manifestations, muscle weakness.

1. E-mail: gioandy92@gmail.com
ORCID iD: 0000-0002-1719-5348
2. ORCID iD: 0009-0004-7639-1113
3. ORCID iD: 0009-0009-4434-663X
4. ORCID iD: 0000-0002-1393-0464

lower limbs. In muscle biopsy, myositis is described and, in lymph node biopsy (retroperitoneal), a reactive pattern was found. The patient, two months after treatment with corticosteroids and immunomodulatory recovers muscle strength and shows improvement of dermal lesions. Diagnostic studies were performed to rule out neoplasms as a secondary cause, diagnostic studies were performed to rule out neoplasms as a secondary cause, with negative results, establishing a diagnosis of dermatomyositis of idiopathic origin.

INTRODUCCIÓN

La dermatomiositis (DM) es una rara enfermedad muscular inmunomediada adquirida que se caracteriza por debilidad muscular simétrica y lesiones cutáneas típicas. Se clasifica como una de las miopatías inflamatorias idiopáticas, junto a la miositis y miopatía por cuerpo de inclusión [4]. Afecta comúnmente a personas de entre 40 y 50 años con una edad media al momento del diagnóstico de 44,0 ± 18,3 años [5][6]. Su incidencia anual se ha estimado en 1.9-7.7/1.000.000 y la prevalencia oscila entre 1/10.000-50.000. Es más frecuente en mujeres que en hombres con una relación de 2 a 1 [7].

Aunque se desconoce la causa de la dermatomiositis, varios factores genéticos, inmunológicos y ambientales (ej., virus, drogas, radiación) están implicados en esta afección [8]. Se cree que es el resultado de un ataque humoral dirigido contra los capilares musculares y el endotelio de las arteriolas [4].

La debilidad muscular y los hallazgos cutáneos suelen ser los principales síntomas de presentación en la dermatomiositis y su inicio puede ser insidioso o agudo con un curso creciente y menguante [2]. Los hallazgos cutáneos patognomónicos incluyen pápulas de Gottron, erupción en heliotropo, el signo de Gottron, signo de Shawl, eritema facial, signo de V, y, en menor frecuencia, telangiectasias periungueales, “manos de mecánico”, poiquilodermia y calcinosis [4][9].

Otros hallazgos que pueden presentarse en la DM incluyen enfermedad pulmonar intersticial, fenómeno de Raynaud, las úlceras gastrointestinales y síntomas cardíacos [10].

Por otro lado, existe un vínculo bien establecido entre la DM y las neoplasias malignas, las más frecuentemente asociadas son el cáncer de ovario, el cáncer gástrico y el linfoma [11].

El diagnóstico de DM depende de la presencia de hallazgos clínicos y de laboratorio característicos, que incluyen debilidad del músculo esquelético proximal simétrico y síntomas cutáneos en el contexto de una marcada elevación de enzimas musculares. Puede apoyarse en otros estudios electromiográficos e histopatológicos (necrosis muscular, microinfartos, atrofia perifascicular, infiltrado de células mononucleares —perimisial y perivascular) [12].

El corticosteroide sistémico es el tratamiento de primera línea para la DM; sin embargo, se han utilizado con éxito otros agentes como los antipalúdicos, la IGIV y las terapias inmunosupresoras [14]. El objetivo del tratamiento es reducir la inflamación y la vasculitis, minimizar la sintomatología y mejorar la calidad de vida de los pacientes. Para ello, el tratamiento debe iniciarse temprano en el proceso de la enfermedad [14].

Previo al uso de esteroides, el pronóstico de los pacientes con DM es malo. Solo entre el 20 y el 40% de los pacientes logran la remisión, mientras que entre el 60% y el 80% de los pacientes con DM experimentan un curso continuo policíclico o crónico de la enfermedad [15].

La tasa de mortalidad general es tres veces mayor en pacientes con DM que en la población general. La edad avanzada, la afectación del sistema pulmonar y cardíaco, el cáncer y la disfagia son factores predictivos de un mal pronóstico [11].

El presente es un caso de dermatomiositis atípica en una mujer de 64 años, en el que se repasan los puntos clave del abordaje diagnóstico y manejo de esta patología infrecuente.

DESCRIPCIÓN DEL CASO

Paciente femenina, de 64 años de edad, residente en parroquia rural del cantón Loja, casada, instrucción primaria completa, ocupación ama de casa. Dentro de sus antecedentes: exposición a biomasa kerosene por 7 años y, a humo de leña, por 20 años. Hábitos fisiológicos normales: micción 4 veces al día, deposición 2 veces por semana, alimentación 3 veces al día, dieta variada.

Acude por presentar desde hace aproximadamente 4 meses, y sin causa aparente, cuadro clínico insidioso caracterizado por lesiones eritematosas y pruriginosas en piel de cara, cuello, tórax y dorso de brazos y manos, acude a facultativo, quien envía con antihistamínicos y corticoterapia tópica. Sin embargo, cuadro no cede, progresa y, hace aproximadamente 3 meses, se suma a esto, debilidad muscular progresiva en extremidades superiores e inferiores, acompañado de disfagia, astenia, pérdida de peso y artralgias, que se intensifican en los últimos 15 días, provocando limitación funcional con un índice de Katz 2 (incapacidad moderada) por lo que acude nuevamente a consulta externa.

Al examen físico, paciente presenta en parpados, frente, regiones malares y dorso de la nariz eritema violáceo en heliotropo, descamación y edema de la zona periorbitaria (imagen 1). En cuello, tronco (“signos del chal”) y extremidades, lesiones de aspecto poiquilodérmico (eritema, atrofia, pigmentación y telangiectasias) (imagen 2). En manos, impresiona el signo de Gottron manifestado por pápulas violáceas planas con atrofia, telangiectasias e hipopigmentación sobre las superficies articulares de los dedos, y telangiectasias periungueales (imagen 3). A nivel de extremidades, presenta debilidad simétrica de la musculatura esquelética proximal (hombro y cintura pelvifemoral), con dificultad para levantar brazos y piernas.

Con los datos clínicos obtenidos, se sospecha de una posible miopatía inflamatoria compatible con dermatomiositis, cumpliendo los criterios 1 y 5 de Bohan y Peter, por lo que se complementan con otros estudios. En paraclínicos: CPK 276, CA 19-9 253.20 y ANA-HEP-2 1/1280; la biopsia de piel donde impresiona erupción polimorfa lumínica característica de una dermatitis superficial y profunda con eosinófilos (imagen 4).

La biopsia muscular resulta en infiltrado inflamatorio linfocitario endomisial, infiltrado de polimorfonucleares, vasculitis aguda, necrosis focal de fibras musculares, con hallazgos sugestivos de miositis (imagen 5).

La electromiografía, con resultado negativo; la endoscopia + biopsia, con resultado negativo; y el estudio de tomografía simple y contrastado de abdomen y pelvis determinan adenopatías retroperitoneales (imagen 6).

Se solicita biopsia de ganglio linfático retroperitoneal, que resulta en hiperplasia folicular y sinusoidal reactiva, negativo para malignidad (imagen 7).

Con el abordaje clínico-diagnóstico propuesto, y basados en más de 4 criterios de Bohen y Peter, se concluye en una dermatomiositis idiopática. Inmediatamente, se inició corticoterapia sistémica e inmunomoduladora con respuesta favorable hasta el momento. La paciente continúa en seguimiento.

DISCUSIÓN

La dermatomiositis es una patología que compromete un componente muscular y dermatológico, es de baja prevalencia, tiene una presentación clínica en edades más tempranas [4]. Además, se menciona en la literatura que esta patología se da con mayor frecuencia en el sexo femenino con una relación de 2 a 1, lo cual concuerda con la presentación en nuestro caso [10].

Imagen 1.- Edema con eritema violáceo heliotropo facial

Imagen 2.- Eritema malar fotosensible en zona de escote (signo del chal).

Imagen 3.- Eritema macular en banda del dorso de la mano, con predominio en las articulaciones de los dedos. Lesiones papulares en articulaciones interfalángicas (pápulas de Gottron) y lesiones eritematosas purpúricas en uñas (signo de la manicura).

El cuadro clínico de la patología que se reporta en la literatura tiene una evolución parecida a nuestro caso, abarca un inicio subagudo o crónico de la enfermedad, por lo que primero se realiza descarte de muchas patologías de mayor prevalencia [17]. En un principio, se desechó patologías que se incluyen en el diagnóstico diferencial: miopatías inflamatorias, distrofias musculares de inicio tardío, y también la miopatía nemalínica de inicio en el adulto, miopatías miotónicas proximales, lupus eritematoso sistémico, patologías dermatológicas, como pitiriasis rubra pilaris, liquen plano y erupción polimorfa lumínica. La evolución de la patología permitió esclarecer y orientar la valoración [20].

Se menciona que las artralgias, por lo general simétricas, son un síntoma precoz y se observan en el 30% de los pacientes [16], como se presentó en nuestro caso. Otros rasgos de la enfermedad son el crecimiento excesivo de las cutículas, los cambios periungueales capilares y la dilatación de los capilares en las encías; este último es especialmente frecuente en la dermatomiositis juvenil [18], y está ausente en nuestra paciente. Además, se observan en esta ocasión las manos de mecánico, que se han reportado hasta en el 70% de los pacientes con DM [23].

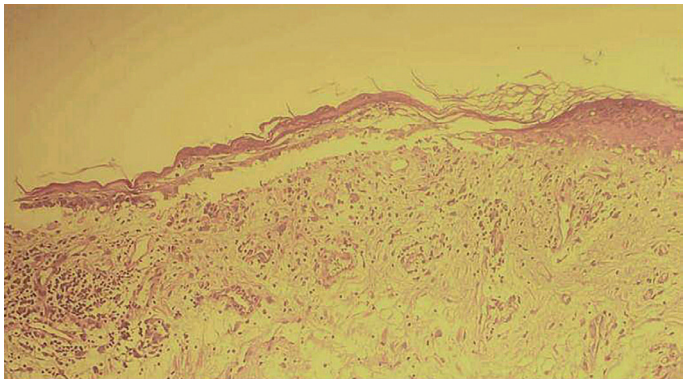

Imagen 4.- Biopsia de piel.

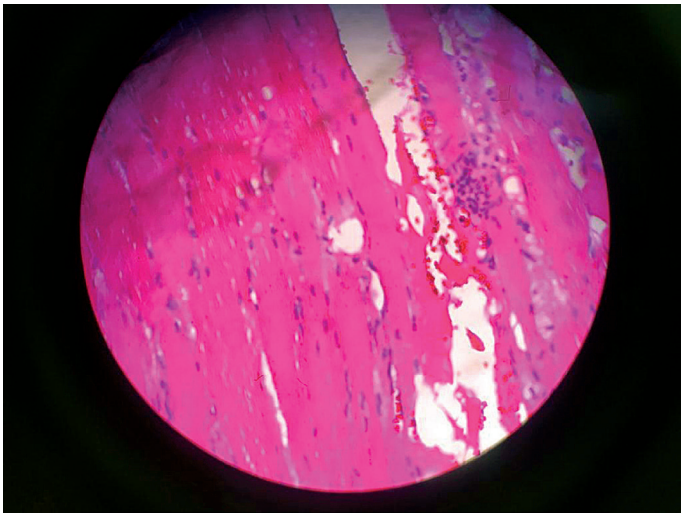

Imagen 5.- Biopsia de músculo.

Para un diagnóstico definitivo, Bohan y Peter en 1975, proponen los siguientes criterios: debilidad proximal simétrica, enzimas musculares séricas elevadas, electromiografía alterada, biopsia muscular alterada y lesiones cutáneas típicas, que pueden incluir dermatosis del cuero cabelludo, erupción heliotropa, poiquilodermia fotosensible, signo V (erupción en el cuello anterior), signos del chal, pápulas de Gottron o signo de funda (erupción sobre la cadera lateral) [22]. Nuestra paciente presenta 4 de los 5 criterios diagnósticos, faltando solo el electromiográfico, con lo cual se concluye en DM definida. En resumen, se menciona lo siguiente: enfermedad definida, 4 criterios; probable, 3 criterios; posible, 2 criterios. En el caso de la DM, debe cumplirse el último criterio siempre, presente en nuestro caso.

Existe una nueva clasificación propuesta por EULAR/ACR [25], descrita en el año 2016, la cual propone que el diagnóstico de DM es probable si el paciente puntúa > 6,7 puntos con biopsia

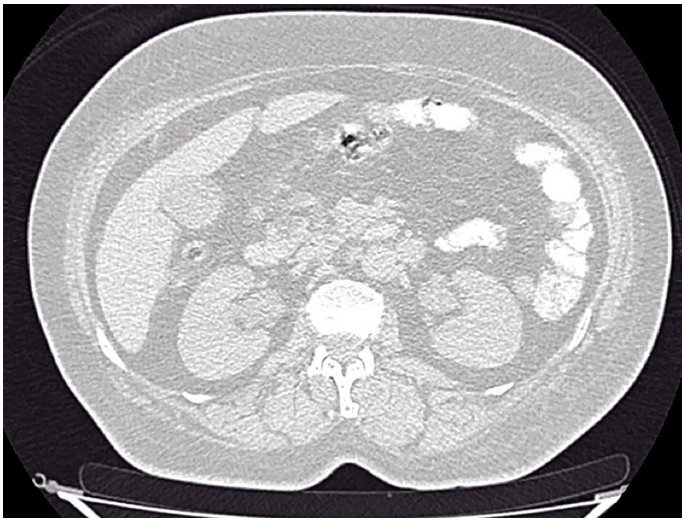

Imagen 6.- Linfadenopatías retroperitoneales.

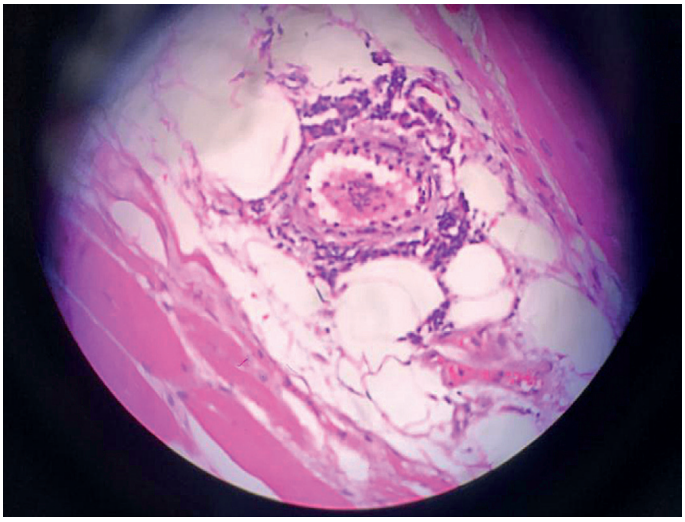

Imagen 7.- Biopsia de ganglio linfático.

muscular o > 5,5 puntos sin biopsia muscular. El diagnóstico de DM es seguro si el paciente puntúa > 8,7 y > 7,5 puntos, respectivamente, según la puntuación asignada a cada síntoma. Por mayor estandarización, se usaron en el presente caso los criterios de Bohan y Peter, sin embargo, se obtuvo el mismo resultado. Por otra parte, en un estudio del 2023 se evaluó el desempeño de los criterios EULAR/ACR, en donde se valoró 412 adultos con diagnóstico de DM, en tratamiento con rituximab, etanercept, y abatacept, en el que se aplicaron los criterios, se realizó un seguimiento y se concluyó que son efectivos en la práctica clínica; además, evidenciaron la eficacia de los medicamentos probados, siendo el rituximab el de mejores resultados [25].

De igual forma, podemos encontrar otras manifestaciones, tales como arritmias, enfermedad pulmonar intersticial y artritis inflamatoria. Otros signo extradermatológico es la enfermedad pulmonar intersticial, la cual ocurre en 10% de los pacientes [24]. Cabe destacar el "signo del chal", un eritema malar fotosensible consistente en atrofia, hiperpigmentación e hipopigmentación y telangiectasias que se localiza en la "V" del escote torácico. En nuestra sociedad, en las áreas rurales, se reporta mayor exposición a rayos solares con lo cual se agrava el cuadro clínico [23].

En los exámenes complementarios que se pueden realizar, encontramos los anticuerpos que presentan baja especificidad y sensibilidad [12]; los anticuerpos específicos de miositis se pueden dividir en anti-TIF-1γ AB específicos de dermatomiositis, y ti-MDA-5 AB, anti-NXP-2 AB, anti-Mi-2 AB y anti-SAE1/2 AB y antisintetasa AB, algunos de los cuales también se pueden encontrar en poliomisitis y otras enfermedades autoinmunes [20]. La antisintetasa AB detectada con mayor frecuencia en la dermatomiositis es la anti-Jo-1 AB, con una prevalencia del 5-20% (Schlecht, N et al., 2020). Los mismos presentan poca aplicación clínica en nuestro país debido al poco alcance que se tiene a estas pruebas diagnósticas.

Cuando se presenta la patología en personas de tercera edad, que, aunque no es el caso de nuestra paciente, se encuentra cerca de pertenecer a este grupo, es importante hacer el descarte de posibles patologías neoplásicas, ya que suelen asociarse a esta enfermedad, sobre todo en mayores de 50 años que sean varones [7]. De ahí la importancia de la descripción atípica de este caso. Asimismo, se realizaron estudios complementarios para descartar procesos neoplásicos, los cuales hasta el momento se presentan negativos, sin embargo, por su frecuente asociación, debe mantenerse seguimiento y vigilar signos de alarma para identificar la aparición de estos [8].

Schlecht, N., et al., (2020) menciona que la dosis del tratamiento con glucocorticosteroides sistémicos depende de la gravedad de la miositis, el grado de compromiso de los órganos y la respuesta terapéutica. La afectación de la piel no debe ser la principal preocupación [22].

La miositis inicialmente responderá bien al tratamiento inmunosupresor. A pesar de ello, la actividad inflamatoria dentro de los músculos es difícil de controlar durante períodos de tiempo más largos [8]. A nuestra paciente se le administró tratamiento de primera línea con corticoide y metrotexate, y mejoró drásticamente el cuadro clínico; así se evidenciaron similares resultados con otros estudios que catalogan como tratamiento base la corticoterapia e inmunomodulación. Se describe mantener vigilancia de la función hepática debido a la hepatotoxicidad de los fármacos administrados; aunque, a 2 meses de iniciado el tratamiento, no se muestran efectos secundarios [25].

En la dermatomiositis leve, podemos hacer uso de prednisolona oral a 0,5-1 mg/kg de peso corporal por día, mientras que, en casos moderados o graves, debe tratarse con una combinación de esteroides y un inmunosupresor adicional ahorrador de esteroides como metotrexato, azatioprina o micofenolato mofetilo, lo cual difiere en nuestro caso, ya que nuestra paciente fue tratada desde un inicio con dosis altas y esquema doble, por la presentación avanzada de la enfermedad [17].

Si lo mencionado con anterioridad no es suficientemente efectivo, se debe considerar el uso de ciclosporina y las inmunoglobulinas intravenosas como alternativas, tratamientos que serán considerados a escalar en caso de fracaso terapéutico. Se puede usar, además, la IGIV, que es un medicamento relativamente común para su uso en la miositis y otros trastornos neuromusculares, que ha mostrado buenos resultados. El rituximab es quizás uno de los medicamentos mayormente eficaz ante una enfermedad resistente al tratamiento, se aconseja su uso, y, en este caso, no estaría contraindicado [25].

Para finalizar, se destaca la importancia del trabajo multidisciplinario en este tipo de patologías, que en un inicio se puede presentar como lesiones dermatológicas, y luego manifestar su componente muscular; por consiguiente, es fundamental el apoyo de varias especialidades para asegurar un adecuado diagnóstico.

CONCLUSIONES

La dermatomiositis corresponde a una enfermedad cuya presentación es rara, por lo cual se requiere en primer lugar hacer descarte de múltiples patologías que tienen cuadro clínico similar. En nuestro caso, encontramos que el estudio de la evolución de los síntomas nos llevó a dirigir el diagnóstico orientando pruebas que requieren mayor complejidad.

La presencia clínica de esta patología en edades avanzadas es un hallazgo infrecuente, por lo que se estudió su posible asociación con patologías neoplásicas, se indagó a fondo mediante identificación clínica y en paraclínicos, los cuales han resultado negativos. Por su alta asociación con malignidad, se debe realizar seguimiento de la patología a largo plazo.

El tratamiento de primera línea abarca la administración de corticoides e inmunomoduladores. En caso de recidivas y presentaciones resistentes de la DM, se debe administrar rituximab, lo cual nos indica la necesidad de realizar pruebas de función hepática, renal, metabólica, etc. con el fin de prevenir posibles efectos adversos de los medicamentos.

FINANCIAMIENTO
Los autores no recibieron financiación para el desarrollo de la presente investigación.

CONFLICTOS DE INTERÉS
Los autores declaran que no existe conflicto de intereses.

REFERENCIAS BIBLIOGRÁFICAS

1. Pokhrel S, Pardhe BD, Giri N, Pokhrel R, Paudel D. Classical dermatomyositis: A case report. Clin Cosmet Investig Dermatol. 2020;13:123–6.

2. Maharjan S, Giri U, Jha A, Rijal R, Bista R, Lama AT. Dermatomyositis in an Elderly with Respiratory Presentation: A Case Report. JNMA J Nepal Med Assoc [Internet]. 2022 Mar 1 [cited 2023 Jul 19];60(247):306. Available from: /pmc/articles/PMC9226741/

3. Munitis PG, Ábalo A. Dermatomiositis juvenil y del adulto: similitudes y diferencias en aspectos clínicos y de laboratorio. 2019;4:94–9.

4. Qudsiya Z, Waseem M. Dermatomyositis. 2023;1–14.

5. Kuo CF, See LC, Yu KH, Chou IJ, Chang HC, Chiou MJ, et al. Incidence, cancer risk and mortality of dermatomyositis and polymyositis in Taiwan: A nationwide population study. Br J Dermatol. 2011;165(6):1273–9.

6. Bendewald MJ, Wetter DA, Li X, Davis MDP. Incidence of Dermatomyositis and Clinically Amyopathic Dermatomyositis: A Population-Based Study in Olmsted County, Minnesota. Arch Dermatol [Internet]. 2010 Jan [cited 2023 Jul 19];146(1):26. Available from: /pmc/articles/PMC2886726/

7. Orpha.net. Dermatomiositis [Internet]. 2021. Available from: https://www.orpha.net/consor/cgi-bin/OC_Exp.php?Expert=221

8. Kamperman RG, van der Kooi AJ, de Visser M, Aronica E, Raaphorst J. Pathophysiological Mechanisms and Treatment of Dermatomyositis and Immune Mediated Necrotizing Myopathies: A Focused Review. Int J Mol Sci. 2022;23(8):1–42.

9. Correia RR, Mariano P, Martin S, André ME, Dermatomyositis KEYW, Weakness M. A Case of Rash with Flagellate Erythema and Muscle Weakness: Another Example of Dermatomyositis. 2020;78(3):285–7. Available from: https://revista.spdv.com.pt/index.php/spdv/article/view/1256

10. Marvi U, Chung L, Fiorentino DF. Clinical Presentation and Evaluation of Dermatomyositis. Indian J Dermatol [Internet]. 2012 Sep [cited 2023 Jul 19];57(5):375. Available from: /pmc/articles/PMC3482801/

11. Dourmishev LA, Dourmishev AL. Classification of Dermatomyositis. Dermatomyositis. 2009;64(9):9–12.

12. Christopher-Stine L, Amato MphaA, Vleugels MdrA. Diagnosis and differential diagnosis of dermatomyositis and polymyositis in adults. UpToDate. 2016;1–18.

13. Bohan A, Peter JB. Polymyositis and dermatomyositis (first of two parts). N Engl J Med [Internet]. 1975;292(7):344–7. Available from: http://www.ncbi.nlm.nih.gov/pubmed/1090839

14. Okogbaa J, Batiste L. Dermatomyositis: An Acute Flare and Current Treatments. Clin Med Insights Case Reports. 2019;12.

15. Medicine HP of I. Inflammatory Myopathies [Internet]. 20th ed. McGraw Hill Medical; 2018 [cited 2023 Jul 19]. Available from: https://accesspharmacy.mhmedical.com/content.aspx?-bookid=2129&sectionid=192285683

16. Rivero Fernández TE, León Acosta P, Pila Pérez R, Rosales Torres P. Dermatomiositis idiopática asociada a fibrosis pulmonar [Idiopathic dermatomyositis associated with pulmonary fibrosis]. Rev Cubana Reumatol. 2020;22(Supl. 1):e849. Spanish.

17. Schlecht N, Sunderkötter C, Niehaus S, Nashan D. Update on dermatomyositis in adults. J Dtsch Dermatol Ges. 2020;18(9):995-1013. doi: 10.1111/ddg.14267. German.

18. Selva A, Trallero E. Miopatías inflamatorias. Dermatomiositis, polimiositis y miositis con cuerpos de inclusión [Inflammatory myopathies. Dermatomyositis, polymyositis, and inclusion body myositis]. Reumatol Clin. 2008;4(5):197-206. doi: 10.1016/S1699-258X(08)72464-1. Spanish.

19. Senécal, J. L., Raynauld, J. P., & Troyanov, Y. (2017). Editorial: A New Classification of Adult Autoimmune Myositis. Arthritis & Rheumatology (Hoboken, N.J.), 69(5), 878–884. https://doi.org/10.1002/art.40063

20. Sereni, C., & Galezowski, N. (2018). Les polymyosites [Polymyositis]. La Revue du Praticien, 38(22), 1533–1539.

21. Silva, A. M. S., Campos, E. D., & Zanoteli, E. (2022). Inflammatory myopathies: an update for neurologists. Arquivos De Neuro-psiquiatria, 80(Arq. Neuro-Psiquiatr., 2022 80(5) suppl 1), 238–248. https://doi.org/10.1590/0004-282X-ANP-2022-S131

22. Sociedad Española de Reumatología. Manual de la Sociedad Española de Reumatología. Enfermedades reumáticas. 6.a ed. Barcelona: Ed. Elsevier S.L; 2014.

23. Suárez A; Barrera S Hernández A (2020) Dermatomiositis paraneoplásica como presentación de linfoma. Reporte de caso y revisión de la literatura. Revista Colombiana de Reumatología. vol. 27, issue 3, pp: 224-229. Published by Asociación Colombiana de Reumatología

24. Zarmeena Ali, M. G.-M., & T. V. (2017). Artritis y enfermedades reumatológicas. In Pavat Bhat, M.D. Alexandra Dretler, M.D. Mark Gdowski, M.D. Rajeev Ramgopal, M.D. Dominique Williams (Eds.), Manual Washington® de Terapéutica Médica 35.a Edición (pp. 817). Wolters Kluwer.

25. Didem Saygin y otros , Desempeño de los criterios de respuesta de miositis ACR-EULAR 2016 en ensayos terapéuticos de dermatomiositis/polimiositis en adultos y perfiles de consenso, Reumatología , 2023; kead110, https://doi.org/10.1093/rheumatology/kead110

Como citar el presente artículo:

Castillo C, Sarmiento C, Guarnizo R, Vivanco J. Dermatomiositis atípica en mujer adulta mayor de zona rural en Loja. Reporte de caso. Indexia. Diciembre 2023.